IPDN Lectures

Chapter 1　PEG

1-4　交換

1-4-3　交換後の確認方法

1．胃瘻カテーテル交換後の合併症　腹腔内誤挿入

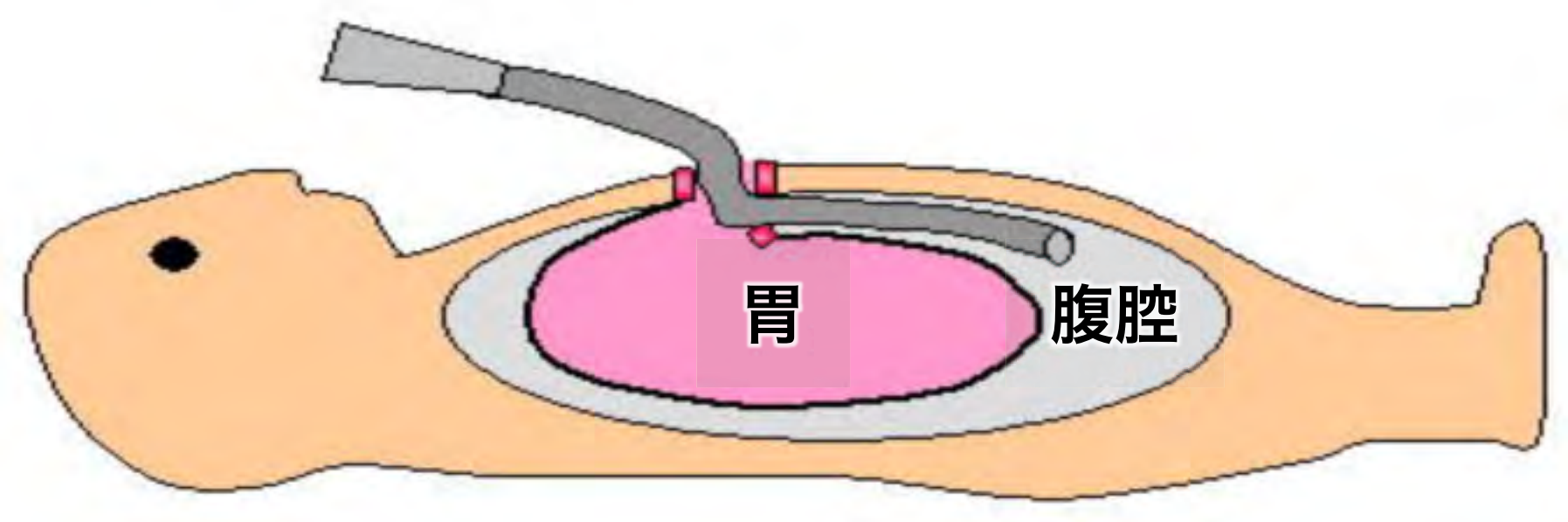

瘻孔の方向と異なった方向にカテーテルの挿入を行った際などに、カテーテルの先端が胃内へ挿入されず、腹腔内へ留置される場合（腹腔内誤挿入）がある。

カテーテル交換時の重篤な合併症 ～誤挿入→誤注入～

古いカテーテルの抜去

↓

新しいカテーテルの挿入

↓

栄養剤・薬剤の注入

瘻孔損傷

↓

瘻孔損傷・カテーテルの腹腔内誤挿入

↓

胃内に挿入した事の確認を怠り栄養剤投与から腹膜炎

防止策

1.胃壁固定等による堅固な瘻孔の作成

2.安全な交換キットの開発
安全な交換手技の確立

3. 交換後の確認

誤挿入は起きても誤注入を防ぐこと

PDNLectures

2.　カテーテル交換後の確認方法の分類

（第9回HEQ研究会学術用語委員会）

直接確認法：内視鏡等を用いて胃瘻カテーテルの先端及び内部ストッパーを直接視認する方法

間接確認法：胃瘻カテーテルの先端及び内部ストッパーが直接視認できないが、何らかの方法で胃瘻カテーテルが胃内腔にあることを確認する方法

・透視などレントゲン設備を利用した確認・胃内容物逆流の確認、
・注入液体の回収を確認

間接確認法は、内部ストッパーが胃内腔に存在せず先端のみ胃内腔にある場合でも確認できるため、胃瘻カテーテルの回転など何らかの方法で内部ストッパーが胃内腔にある確認が必要である。

3．カテーテル交換後の確認方法

間接確認	~~・送気音による確認~~
	・レントゲン設備を利用した確認
	・胃内容物の逆流の確認
	・色素液注入による確認 （スカイブルー法）
直接確認	・経鼻／経口内視鏡による確認
	・経胃瘻カテーテル内視鏡による確認

3.1　レントゲン設備を利用した確認法

① 方法：胃瘻のカテーテルを交換後、水溶性造影剤を30～100ml程度注入して腹部レントゲン撮影を行う。カテーテルが胃内に挿入されていれば胃が造影され、誤挿入なら腹腔が造影されることになる。

② 利点：内視鏡設備を必要とせず、確実な確認が可能である。患者本人への苦痛も少ない。

③ 問題点：在宅や介護施設入所者などの入院外症例の場合、レントゲン設備のある医療機関に搬送する必要がある。

胃内への造影剤の注入を確認できる、ある程度の読影力が必要。

被爆の問題があり、小児では特に注意が必要。

iPDN Lectures

3.2　胃内容物の逆流の確認

① 方法：胃瘻のカテーテルを交換後、カテーテルを引圧吸引し、胃液や経腸栄養剤など胃内容物の吸引が出来るかを確認する方法である。

② 利点：簡便に実施が可能であり、在宅でも実施が可能である。

③ 問題点：胃内容物がない場合には逆流の確認が困難である。また強く吸引を行うと、胃の粘膜がカテーテル内に陥入して、胃粘膜損傷を起こす可能性がある。この場合は無理な吸引を行うのではなく他の方法による確認に切り替える必要がある。

iPDN Lectures

3.3　色素液注入による確認（スカイブルー法）

①方法：カテーテルの交換を行う前に、あらかじめ胃内へ色素液を注入した後に交換を行い、交換後に色素液の吸引確認をする方法。代表的な方法としてスカイブルー法がある。

本法は100mlの水に1mlのインジゴカルミン®を混入した色素液を、交換前に胃内へ注入し交換後に吸引して確認する方法。その確認法においては、感度91%、特異度100%、陽性適中率100%、陰性適中率6%と非常に高い有効性が示された。

図2　スカイブルー法

3.3　色素液注入による確認 （スカイブルー法）2

② 利点：簡便に実施が可能であり、在宅でも実施が可能である。交換の確実性も非常に高い方法である。

③ 問題点：簡便確実で理想的な確認方法ではあるが、現状では保険算定が問題となっている。

3.4　経鼻／経口内視鏡による確認法

① 方法：胃瘻のカテーテルの交換中または交換後に、通常の上部消化管内視鏡を挿入し確認する方法である。

②　利点：確実な確認方法である。また内視鏡監視下に交換した場合、万一、誤挿入が発生しても、その場で誤挿入への対処が可能となる。

③ 問題点：実施するためには内視鏡設備が必要であり、入院外症例の場合、内視鏡設備のある医療機関に搬送する必要がある。また内視鏡挿入自体が誤嚥の原因となることもあり、患者への侵襲は大きい確認法といえる。

iPDN Lectures

3.5　経胃瘻カテーテル内視鏡による確認

① 方法：胃瘻カテーテル内の通過が可能な、専用の極細径内視鏡（経胃瘻カテーテル内視鏡）を利用した確認方法。胃瘻のカテーテルを交換後、経胃瘻カテーテル内視鏡をPEGカテーテルに挿入し、先端が胃内へ挿入することを目視確認する方法である。

② 利点：簡便で確実に確認が可能であり、在宅でも実施が可能である。

③ 問題点：経胃瘻カテーテル内視鏡の購入が必要である。また洗浄消毒の必要があり、一本では連続した検査が困難である。

JN Lectures

表２　胃瘻カテーテル交換後確認方法の特徴

	確認の確実性		医療機関での確認		使用器具のコスト	
	低い	確実	不要	必要	安価	高価
胃内容物吸引による確認	●		●		●	
色素液注入による確認		●	●		●	
経胃瘻カテーテル内視鏡による確認		●	●			●
レントゲン設備を利用した確認		●		●		●
経鼻/経口内視鏡による確認		●		●		●